MedikCase

Система самостоятельной подготовки к аккредитации

ТОЛЬКО ДЛЯ ЛИЧНОГО ИСПОЛЬЗОВАНИЯ

Ревматология

Высшее образование | DOCX · PDF | Задач: 1 | Вопросов: 12

Сформировано: 21.11.2026, 07:20 МСК

ВАЖНАЯ ИНФОРМАЦИЯ ПЕРЕД НАЧАЛОМ

1

Материалы предназначены для одного покупателя

Используйте файлы только для личной подготовки. Не передавайте их третьим лицам, не публикуйте, не размещайте в открытом доступе и не перепродавайте полностью или частично.

2

Источник материалов - ФМЗА

Вопросы и ситуационные задачи получены только из опубликованных материалов Методического центра аккредитации специалистов.

Официальный сайт fmza.ru ›

3

Ответы можно проверить самостоятельно

Используйте комплект при прохождении репетиционного экзамена и убедитесь, что выбранные ответы совпадают с результатом официальной системы.

Открыть репетиционный экзамен ›

4

Состав материалов может обновляться

ФМЗА может изменять формулировки, порядок и состав заданий. Перед подготовкой используйте актуальную версию комплекта и сверяйтесь с официальным источником.

Важно: MedikCase систематизирует материалы ФМЗА для самостоятельной подготовки, не изменяя смысл вопросов и ответов. Актуальность комплекта можно проверить в официальном репетиционном экзамене.

Сайт, обновления и поддержка

- **medikcase.ru**
- Telegram: @medikcase
- **support@medikcase.ru**

Сайт

Telegram

Ситуационная задача 0002

12 вопросов · Ревматология · Высшее образование

1. УСЛОВИЕ СИТУАЦИОННОЙ ЗАДАЧИ

1.1. Ситуация

Больной 52 лет обратился в поликлинику к врачу-ревматологу

1.2. Жалобы

- припухание и боль в левом голеностопном суставе,
- припухание и боль в мелких суставах правой стопы,
- покраснение кожи над этими же суставами, ограничение движений в них,
- боли в поясничной области

1.3. Анамнез заболевания

- Страдает внезапными приступами болей в суставах правой стопы около 10 лет, когда впервые на фоне относительного благополучия ночью появились интенсивные боли в правом голеностопном суставе и первых плюснефаланговых суставах. Одновременно было обнаружено припухание, покраснение и повышение кожной температуры в области поражения. Самостоятельный прием анальгетиков привел к значительному уменьшению болевого синдрома и восстановлению функции суставов. В последующем было замечено, что после праздничных застолий или интенсивной физической работы, охлаждения развивается артрит голеностопного, первых плюснефаланговых суставов, а затем коленного сустава. Пациент знает о своей болезни, однако постоянной терапии не принимает.
- Боль в области левого голеностопного сустава присоединилась в течение последних 6 месяцев. Периодически при ходьбе, особенно по неровной поверхности, в области поражённых суставов отмечается хруст.
- Месяц назад отмечал эпизод болей в поясничной области, боли купировались самостоятельно.

1.4. Анамнез жизни

- Рос и развивался нормально.
- Перенесенные заболевания и операции: нет.
- Наследственность не отягощена.
- Вредные привычки: курит, часто употребляет алкоголь.

1.5. Объективный статус

- Телосложение правильное, повышенного питания
- Рост – 180 см, вес – 115 кг, ИМТ – 35 кг/м^2.
- Кожные покровы чистые, достаточной влажности. Тургор тканей сохранен.
- В области хрящевой части ушных раковин пальпируются безболезненные плотные образования величиной 0,3 х 0,2 см, белесоватые на изгибе.
- Границы относительной тупости сердца расширены влево на 1 см. Тоны сердца чистые, ритм правильный, ЧСС 62 в минуту, АД 150/95 мм рт. ст. Дыхание везикулярное, хрипов нет. Живот увеличен в объёме за счет подкожно жировой клетчатки, при пальпации мягкий, безболезненный. Печень у края реберной дуги, безболезненная при пальпации, селезенка не пальпируется. Реагирует на

поколачивание по поясничной области слева. Отеков нет.

- Отмечаются костные деформации в области 1-го и 2-го плюснефаланговых суставов обеих стоп с формированием hallus valgus, сочетающиеся с припухлостью, покраснением кожи и повышением местной температуры над этими же суставами.
- Симптом бокового сжатия правой стопы - положительный. Незначительное ограничение движений 1-го и 2-го пальцев правой стопы. Левый голеностопный сустав припухший, горячий и резко болезненный при пальпации, кожа гиперемирована. Объем активных и пассивных движений в нем ограничен из-за боли.



Объективный статус 1.jpg



Объективный статус 2jpg.png

1. План обследования

Вопрос 1

Необходимыми для постановки диагноза лабораторными исследованиями являются

1. определение суточной урикозурии и исследование общего анализа мочи с микроскопией осадка
2. определение концентрации креатинина и мочевины в сыворотке крови
3. **определение сывороточного уровня мочевой кислоты**
4. **определение содержимого тофусов методом поляризационной микроскопии**
5. клинический анализ крови и анализ мочи
6. определение уровня ионизированного кальция в сыворотке крови

Правильные ответы:
3 - определение сывороточного уровня мочевой кислоты
4 - определение содержимого тофусов методом поляризационной микроскопии

ОБОСНОВАНИЕ

У всех пациентов с подозрением на наличие подагры рекомендуется определять сывороточный уровень мочевой кислоты.

Клинические рекомендации Ассоциации ревматологов России. Подагра, 2018 г. (1)

> Рекомендуется всем пациентам для постановки определенного диагноза подагры выявление кристаллов моноурата натрия в синовиальной жидкости или в содержимом тофуса
>
> Клинические рекомендации Ассоциации ревматологов России. Подагра, 2018 г. (1)

3. Результаты лабораторных методов обследования

3.1. Определение сывороточного уровня мочевой кислоты

Исследование	Результат	Единицы	Референсные значения
Мочевая кислота	608	мкмоль/л	155,0 - 428,0

3.2. Определение содержимого тофусов методом поляризационной микроскопии

Обнаружены кристаллы моноурата натрия иглообразной формы с отрицательным двойным преломлением луча

3.5. Определение суточной урикозурии и исследование общего анализа мочи с микроскопией осадка

Исследование	Результат	Единицы	Референсные значения
Цвет	соломенная		
Прозрачность	полная		
Относительная плотность	1008		1003 - 1035
pH	6		5,0 - 8,0
Белок	0,05	г/л	отрицательно
Глюкоза (сахар)	отрицат,	ммоль/л	отрицательно
Кетоновые тела	отрицат,	ммоль/л	отрицательно
Уробилиноген	отрицат,	ммоль/л	отрицательно
Билирубин	отрицат,		отрицательно
Гемоглобин	отрицат,		отрицательно
Нитриты	отрицат,		отрицательно
Эпителий плоский	1	в п/зр,	< 5
Лейкоциты	8-10	в п/зр	< 5
Эритроциты	2-5	в п/зр	< 2
Цилиндры	не обнар	в п/зр	отсутствуют
Соли	отсутствуют		отсутствуют
Слизь	не обнар		
Бактерии	не обнар		отсутствуют
Суточная урикозурия	3,2	ммоль/сут	1,48 - 4,43

3.6. Клинический анализ крови и анализ мочи

Исследование	Результат	Единицы	Референсные значения
Гематокрит	43,4	%	39,0 - 49,0
Гемоглобин	132	г/л	120—140
Эритроциты	2,2	млн/мкл	4,30 - 5,70
MCV (ср, объем эритр,)	85,8	Фл	80,0 - 99,0
RDW (шир, распред, эритр)	13,2	%	11,6 - 14,8
MCH (ср, содер, НЬ в эр,)	28	Пг	27,0 - 34,0
MCHC (ср, конц, НЬ в эр,)	35,7	г/дл	32,0 - 37,0
Тромбоциты	298	тыс/мкл	150 - 400
Лейкоциты	7,9	тыс/мкп	4,50 - 11,00
Нейтрофилы (общ, число), %	60,8	%	48,0 - 78,0
Лимфоциты, %	20	%	19,0 - 37,0
Моноциты, %	10	1%	3,0-11,0
Эозинофилы, %	2	%	1,0-5,0
Базофилы, %	0	%	< 1,0
Нейтрофилы, абс,	4,8	тыс/мкл	1,78 - 5,38
Лимфоциты, абс,	1,58	тыс/мкл	1,32 - 3,57
Моноциты, абс,	0,79	тыс/мкл	0,20 - 0,95
Эозинофилы, абс,	0,15	тыс/мкл	0,00 - 0,70
Базофилы, абс,	0,06	тыс/мкл	0,00 - 0,20
СОЭ (по Вестергрену)	16	мм/ч	< 15

Исследование	Результат	Единицы изменения	Референтный интервал
Нитриты	Не обнаружены	-	Не обнаружены
Цвет	Сол-желтый	-	Светло-желтый-желтый
Прозрачность	полная	-	полная
Отн. плотность	1,018	Отн.ед.	1,005-1,025
pH	6	-	5,5-7,5
Белок	0,03	г/л	Не обнаружен
Эритроциты	Не обнаружены	1/мкл	Не обнаружены
Лейкоциты	Не обнаружены	1/мкл	Не обнаружены
Глюкоза	Не обнаружена	Ммоль/л	Не обнаружена
Кетоновые тела	Не обнаруж	Ммоль/л	Не обнаруж
Уробилиноген	6	Мкмоль/л	≤16
Билирубин	Не обнаруж	Мкмоль/л	Не обнаруж
Лейкоциты (микр.осадка)	4-5	<6	Кол/п.зр
Эритроциты	1-3	<3	Кол/п.зр

Вопрос 2

Необходимыми для постановки диагноза инструментальными методами обследования являются

1. **ультразвуковое исследование почек**
2. МР томография левого голеностопного сустава и стопы
3. **рентгенография дистальных отделов стоп (ДОС) и голеностопных суставов**
4. магнитно-резонансная томография (МРТ) поясничного отдела позвоночника
5. обзорная рентгенография области почек и мочеточников
6. рентгенография коленных суставов

Правильные ответы:
1 - ультразвуковое исследование почек
3 - рентгенография дистальных отделов стоп (ДОС) и голеностопных суставов

ОБОСНОВАНИЕ

УЗИ почек, если не проводилось в течение последних 6 месяцев

Клинические рекомендации Ассоциации ревматологов России. Подагра, 2018 г. (1)

Выполнение рентгенографии вполне оправдано для проведения дифференциального диагноза с травмами, другими заболеваниями костно-мышечной системы и т.д. Формирование внутрикостных тофусов часто происходит одновременно с подкожными тофусами, поэтому рентгенологическое исследование используется и для определения тяжести тофусного поражения.

Клинические рекомендации Ассоциации ревматологов России. Подагра, 2018 г. (1)

5. Результаты инструментальных методов обследования

5.1. Рентгенография дистальных отделов стоп (ДОС) и голеностопных суставов

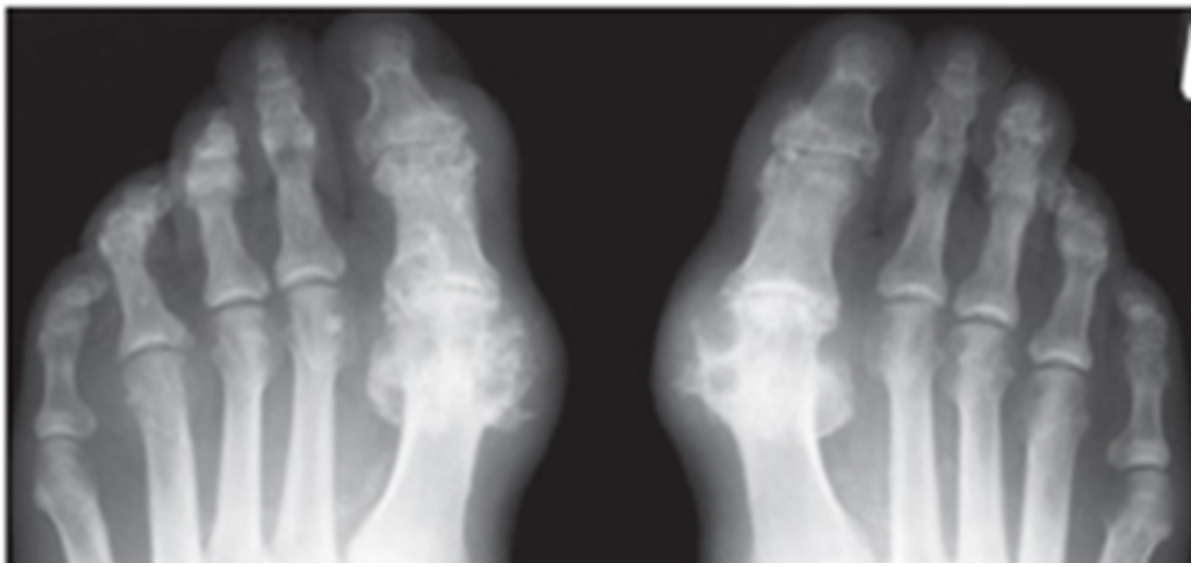

рентгенография ДОС.png

Рентгенография дистальных отделов стоп. Утолщены и уплотнены мягкие ткани в области первых плюснефаланговых суставов. Множественные кисты со склеротическим ободком (симптом «пробойника»). Выраженные пролиферативные костные изменения и деструкции костей в области первых плюснефаланговых суставов.



Рентгенограмма голеностопных суставов.png

Рентгенограмма голеностопных суставов.
Щели голеностопных суставов сужены. Суставные поверхности ровные, мягкие ткани утолщены и уплотнены.

5.2. Ультразвуковое исследование почек

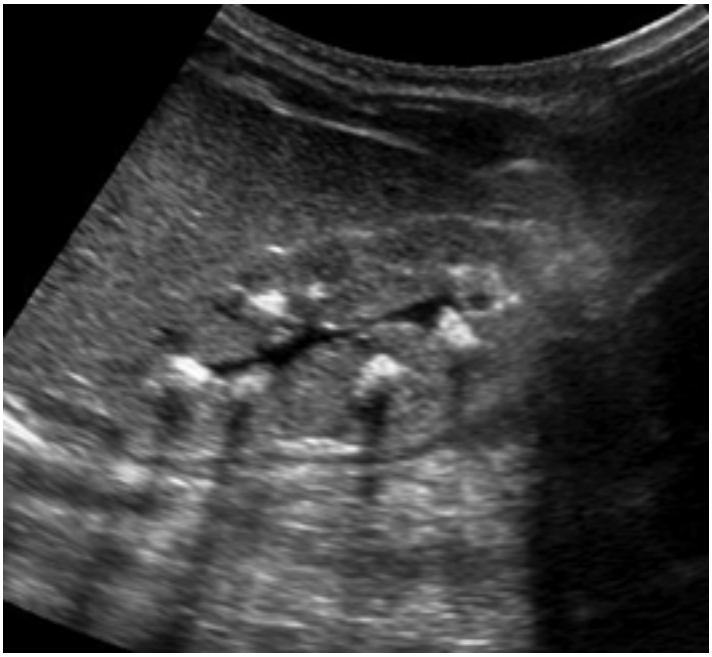

УЗИ почек 1.png

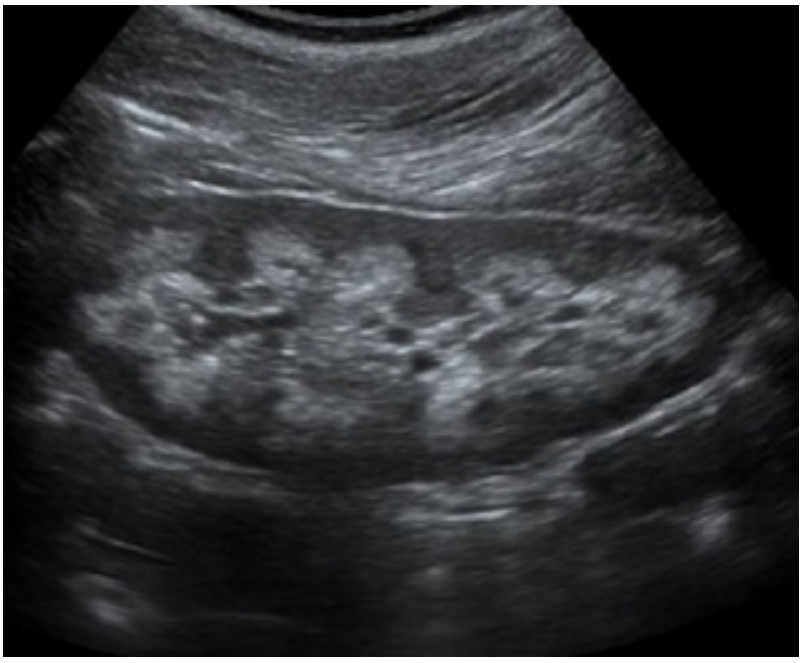

УЗИ почек 2.png

Почки расположены типично, подвижность сохранена, чашечно-лоханный комплекс не изменен. В правой почке - большое количество микролитов, в левой - 4 конкремента диаметром 2,7 мм.

5.4. Магнитно-резонансная томография (МРТ) поясничного отдела позвоночника



МРТ поясничного отдела позвоночника.png

На серии МР-томограмм, взвешенных по Т1 и Т2 в двух проекциях, лордоз сохранен. Форма и размеры тел позвонков обычные. Признаки дистрофических изменений в телах позвонков не выражены. Визуализируются признаки периартикулярного фиброза и гипертрофии фасеток межпозвонковых суставов L2-L5 позвонков. Высота межпозвонковых дисков умеренно снижена. Просвет позвоночного канала на исследованном уровне не сужен.

5.6. Рентгенография коленных суставов



рентгенография коленных суставов.jpg

На рентгенограммах коленных суставов незначительное сужение суставной щели медиальных мыщелков, слева – заострение мыщелка бедренной кости, припухлость мягких тканей

2. Диагноз

Вопрос 3

Учитывая данные клинико-лабораторных и инструментальных исследований, данному больному можно поставить диагноз

1. Подострая саркоидозная артропатия
2. **Хроническая тофусная подагра**
3. Острый подагрический артрит
4. Глубокая флегмона стопы

Правильный ответ:
2 - Хроническая тофусная подагра

ОБОСНОВАНИЕ

На основании классификационных критериев диагностики подагры ACR/EULAR, 2015 (ACR – American College of Rheumatology (Американский колледж ревматологии) /EULAR– European League Against Rheumatism (Европейская Антиревматическая Лига)
выделяют клинические критерии:

- эпизоды типичных симптомов с вовлечением суставов;
- лабораторные критерии

- сывороточный уровень мочевой кислоты

- обнаружены кристаллы моноурата натрия

- методы визуализации

- визуальные признаки депозитов уратов

Клинические рекомендации Ассоциации ревматологов России. Подагра, 2018 г. (1)

7. Диагноз

Хроническая тофусная подагра

7.1. Хроническая тофусная подагра

7.2. Острый подагрический артрит

Вопрос 4

Внесуставным проявлением основного заболевания у больного является

1. сахарный диабет
2. **уратный нефролитиаз**
3. нефролитиаз
4. туннельный синдром

Правильный ответ:
2 - уратный нефролитиаз

ОБОСНОВАНИЕ

По данным УЗИ почек осложнение подагры – нефролитиаз.

Клинические рекомендации Ассоциации ревматологов России. Подагра, 2018 г. (1)

3. Лечение

Вопрос 5

При остром приступе данного заболевания с учетом сопутствующей патологии пациенту показан

1. **канакинумаб**
2. фебуксостат
3. бензбромарон
4. аллопуринол

Правильный ответ:
1 - канакинумаб

ОБОСНОВАНИЕ

Эффективность канакинумаба при купировании приступа артрита при подагре превышает таковую у триамцинолона ацетонида и колхицина. Учитывая большой период полувыведения и длительность эффекта, после купирования артрита целесообразно инициировать назначение уратснижающей терапии.

Клинические рекомендации Ассоциации ревматологов России. Подагра, 2018 г. (1)

Вопрос 6

Для длительного лечения пациенту рекомендуется проведение коррекции максимальной дозы аллопуринола в зависимости от

1. уровня протеинурии
2. сывороточного уровня мочевой кислоты
3. концентрации мочевины и креатинина
4. **скорости клубочковой фильтрации**

Правильный ответ:
4 - скорости клубочковой фильтрации

ОБОСНОВАНИЕ

У пациентов с нарушением функции почек рекомендуется проведение коррекции максимальной дозы аллопуринола в зависимости от скорости клубочковой фильтрации.

Клинические рекомендации Ассоциации ревматологов России. Подагра, 2018 г. (1)

Вопрос 7

Индикатором эффективности лечения у данного больного является снижение концентрации мочевой кислоты до _____ мкмоль/л

1. 150
2. 360
3. 500
4. **300**

Правильный ответ:
4 - 300

ОБОСНОВАНИЕ

У пациентов с тяжелой тофусной подагрой предполагается снижение порогового значения мочевой кислоты сыворотки до более низкого (300 мкмоль/л), так как в этом случае наблюдается почти линейная обратная зависимость между сывороточным уровнем мочевой кислоты и скоростью рассасывания тофусов.

Клинические рекомендации Ассоциации ревматологов России. Подагра, 2018 г. (1)

Вопрос 8

При недостаточном эффекте аллопуринола, невозможности достижения целевого уровня мочевой кислоты или развитии нежелательных явлений больному необходимо назначить

1. канакинумаб
2. **фебуксостат**
3. парекоксиб
4. колхицин

Правильный ответ:
2 - фебуксостат

ОБОСНОВАНИЕ

В случае развития нежелательных реакций, связанных с применением аллопуринола, а также при недостижении целевого уровня мочевой кислоты в сыворотки крови при применении максимально допустимых доз аллопуринола, рекомендуется назначение других ингибиторов ксантиноксидазы (фебуксостат).

Клинические рекомендации Ассоциации ревматологов России. Подагра, 2018 г. (1)

4. Вариатив

Вопрос 9

При развитии гастропатии препаратом выбора, облегчающим суставную боль, является

1. напроксен
2. кетопрофен
3. кеторолак
4. **целекоксиб**

Правильный ответ:
4 - целекоксиб

ОБОСНОВАНИЕ

Наиболее безопасным в плане развития любой патологии верхних (желудок, двенадцатиперстной кишки) и нижележащих отделов желудочно-кишечного тракта (тонкая кишка) является целекоксиб.

Рекомендации по применению нестероидных противовоспалительных препаратов (НПВП) при ревматических заболеваниях (1)

Вопрос 10

При наличии показаний к уратснижающей терапии аллопуринол рекомендовано назначать

1. **в исходно низкой дозе (50-100 мг ежедневно) с последующим увеличением (при необходимости) по 100 мг каждые две-четыре недели**
2. только в низких дозах (50-100 мг ежедневно)
3. в исходно низкой дозе (50-100 мг ежедневно) с последующим увеличением по 100 мг через день до дозы 900 мг ежедневно
4. с максимальной суточной дозы (900 мг ежедневно) с последующим снижением по 100 мг каждые две-четыре недели

Правильный ответ:
1 - в исходно низкой дозе (50-100 мг ежедневно) с последующим увеличением (при необходимости) по 100 мг каждые две-четыре недели

ОБОСНОВАНИЕ

Рекомендуется назначение препарата в исходно низкой дозе (50-100 мг ежедневно) с последующим увеличением (при необходимости) по 100 мг каждые две-четыре недели, что особенно важно у пациентов с почечной недостаточностью.

Клинические рекомендации Ассоциации ревматологов России. Подагра, 2018 г. (1)

Вопрос 11

В питании таких пациентов следует отдать предпочтение

1. богатым пуринами продуктам животного происхождения
2. морепродуктам
3. продуктам с повышенным содержанием фруктозы
4. **молочным продуктам с низким содержанием жира**

Правильный ответ:
4 - молочным продуктам с низким содержанием жира

ОБОСНОВАНИЕ

Диета, обогащенная молочными продуктами с низким содержанием жира, приводит к снижению сывороточного уровня мочевой кислоты и частоты приступов артрита

Клинические рекомендации Ассоциации ревматологов России. Подагра, 2018 г. (1)

Вопрос 12

Для антигипертензивной терапии у данного пациента следует предпочесть назначение

1. клофелина
2. гидрохлоротиазида
3. **лозартана**
4. фуросемида

Правильный ответ:
3 - лозартана

ОБОСНОВАНИЕ

Доказательства наличия у отдельных препаратов (лозартан, блокаторы кальциевых каналов, фенофибрат и, в меньшей степени, ингибиторов ГМГ-КоА-редуктазы) дополнительного уратснижающего эффекта, позволяет применять их у больных с подагрой при имеющихся показаниях к назначению, в том числе, в комбинации с ингибиторами ксантиноксидазы (аллопуринол, фебуксостат).

Клинические рекомендации Ассоциации ревматологов России. Подагра, 2018 г. (1)